

健康体检报告

MEDICAL EXAMINATION REPORT

林泽剑

项目号: T031870102

性别: 男

单位: 珠江水利委员会珠江水利科学研究院

联系电话: 158****4555

项目简称: 水利科研院

员工号:

类别: 员工

卡号: 0020000014323805

部门: 信息化所信息化

递送地址:

报告递送方式: 统一

体检号: 2191810190291



爱康国宾广州林和西中泰分院(爱康国宾林和门诊部)

检查日期: 2018.10.19

爱康国宾

爱康国宾是中国最大的健康管理集团之一, 每年为数百万客户提供健康体检、疾病检测、齿科服务和私人医生等服务。依托旗下健康医疗服务中心、IT技术平台和强大的客户服务体系, 爱康国宾为个人及团体提供从体检、检测、医疗、齿科、家庭医生、慢病管理、健康保险等全方位个性化服务, 帮助其全面摆脱亚健康、预防慢性病、解决就医难, 为根本提高现代中国人的整体健康水平和生命质量作贡献。同时, 爱康国宾为保险公司以及银行提供第三方的健康管理服务以及客户关系管理的解决方案

爱康的体检中心城市(已在官网正式上线展示的城市)包括: 北京, 上海, 广州, 深圳, 南京, 成都, 凯里, 杭州, 苏州, 重庆, 天津, 长春, 沈阳, 绵阳, 烟台, 济南, 潍坊, 威海, 青岛, 常州, 镇江, 江阴, 无锡, 芜湖, 宁波, 福州, 佛山, 长沙, 武汉, 西安, 银川, 贵阳, 毕节。

爱康国宾健康体检管理集团有限公司 版权所有

www.ikang.com

尊敬的 林泽剑 先生: 您好!

爱康国宾广州林和西中泰分院(爱康国宾林和门诊部)感谢您的光临和对我们的信任和支持。现将您2018年10月19日的体检报告呈上。

报告阅读说明

您本次体检报告由健康信息、本次体检主要阳性结果和异常情况、专家指导建议及本次体检结果等部分组成。

健康体检数据只是针对本次体检覆盖的相关器官的相关项目或指标的检查结果,并非能覆盖人体全部器官及全部指标。

您的体检报告结论是基于您提供的健康信息及本次临床检查结果,隐瞒和错误的信息都可能会误导医生作出错误的判断。如果您提供的健康信息不完整,可能会导致相关检查结论有偏差。

因为检查方法的不同,针对同一器官或者系统的检查结果可能会有所差异。

由于体检选项、检查方法及医学本身的局限性,本次体检未见异常并不代表没有疾病,如您有不适症状,请及时到医院就诊。

阳性结果和异常情况

- 【1】 多发性胆囊息肉
- 【2】 内痔
- 【3】 变应性鼻炎
- 【4】 血常规部分项目轻度异常: (淋巴细胞百分比降低)

专家建议与指导

【1】多发性胆囊息肉:

- 1、指胆囊壁上生长出向胆囊腔内突出呈息肉状病变组织,一般多为良性。
- 2、建议到医院肝胆外科,根据医生建议治疗。
- 3、注意饮食规律,减少油腻食物摄入。

【2】内痔:

建议用富含高纤维素膳食,忌食辛辣、忌饮酒,保持大便通畅;养成定时排便习惯,做提肛运动锻炼;注意局部卫生,避免诱发因素引发炎症和便血。必要时请专科诊治。

【3】变应性鼻炎:

- 1、常见于对花粉、尘螨等物质过敏及空气污染而致病,主要引起鼻腔发痒、阵发性喷嚏连续发作、大量流清水鼻涕、鼻塞等不适。
- 2、请到医院耳鼻咽喉科诊疗。

【4】血常规部分项目轻度异常: (淋巴细胞百分比降低)

目前无重要临床意义,必要时请复查。

健康体检结果

· 一般项目检查				检查者: 余颖
检查项目	测量结果	单位	异常描述	正常参考值
收缩压	105	mmHg		90 -- 139
舒张压	64	mmHg		60 -- 89
脉搏	78	次/分		60 -- 100
身高	171.0	cm		
体重	59.9	Kg		
体重指数	20.5			18.5 -- 23.9
初步意见	未见明显异常			

· 基因检测室		检查者: 审核者: 傅洁萍
检查项目	检查所见	单位
基因检测	基因检测结果另外发放。	

· 内科		检查者: 王艳军
检查项目	检查所见	单位
病史	无	
家族史	无特殊	
心律	齐	
心音	正常	
肺部听诊	双侧呼吸音未闻及异常	
肝脏触诊	肝脏肋下未触及	
脾脏触诊	脾脏肋下未触及	
肾脏叩诊	双肾区无叩痛	
内科其它	无	
初步意见	未见明显异常	

· 外科		检查者: 王艳军
检查项目	检查所见	单位
皮肤	未见明显异常	

浅表淋巴结	颈部、锁骨上、腋窝及腹股沟未见明显异常	
甲状腺(外科)	未见明显异常	
乳房	未见明显异常	
脊柱	未见明显异常	
四肢关节	未见明显异常	
外生殖器	未见明显异常	
肛门、直肠指诊	肛内齿状线以上扪及曲张静脉团块	
前列腺(外科)	未见明显异常	
外科其它	无	
初步意见	内痔	

· 眼科

检查者: 程德金、张结君

检查项目	检查所见	单位
裸视力(右)	1.0	
裸视力(左)	1.0	
矫正视力(右)		
矫正视力(左)		
色觉	正常	
外眼	未见明显异常	
眼科其它	无	
裂隙灯检查	未见明显异常	
眼底镜检查	未见明显异常	
左眼非接触性眼压 (mmHg)	15	mmHg
右眼非接触性眼压 (mmHg)	14	mmHg
初步意见	未见明显异常	

· 耳鼻咽喉科

检查者: 程德金

检查项目	检查所见	单位
既往史	无特殊	
外耳	未见明显异常	
外耳道	未见明显异常	
鼓膜	未见明显异常	
鼻腔	双侧下鼻甲鼻粘膜灰白色清涕	

鼻中隔	未见明显异常	
咽	未见明显异常	
扁桃体	未见明显异常	
耳鼻咽喉科其它	无	
初步意见	变应性鼻炎	

· 血常规					操作者: 傅洁萍
检查项目	缩写	测量结果	提示	参考区间	单位
白细胞计数	WBC	6.83		3.5 -- 9.5	×10 ⁹ /L
红细胞计数	RBC	4.65		4.3 -- 5.8	10 ¹² /L
血红蛋白	Hb	139.0		130 -- 175	g/L
红细胞比容	HCT	0.42		0.4 -- 0.5	L/L
平均红细胞体积	MCV	89.9		82 -- 100	fL
平均红细胞血红蛋白含量	MCH	29.9		27 -- 34	pg
平均红细胞血红蛋白浓度	MCHC	333		316 -- 354	g/L
红细胞分布宽度-变异系数	RDW-CV	11.6		10.0 -- 16.5	%
血小板计数	PLT	206		125 -- 350	×10 ⁹ /L
平均血小板体积	MPV	7.4		5.0 -- 12.4	fL
血小板分布宽度	PDW	17.4		9.0 -- 18.0	fL
淋巴细胞百分比	LYMPH%	17.7	↓	20 -- 50	%
中性粒细胞百分比	NEUT%	74.2		40.0 -- 75.0	%
淋巴细胞绝对值	LYMPH	1.21		1.1 -- 3.2	×10 ⁹ /L
中性粒细胞绝对值	NEUT	5.1		1.8 -- 6.3	10 ⁹ /L
血小板压积	PCT	0.15		0.10 -- 1.0	%
单核细胞百分比	MONO%	5.8		3 -- 10	%
单核细胞绝对值	MONO	0.40		0.1 -- 0.6	×10 ⁹ /L
嗜酸性细胞百分比	EOS%	1.6		0.4 -- 8.0	%
嗜酸性细胞绝对值	EOS	0.11		0.02 -- 0.52	×10 ⁹ /L
嗜碱性细胞百分比	BASO%	0.66		0 -- 1	%
嗜碱性细胞绝对值	BASO	0.05		0 -- 0.06	×10 ⁹ /L
小结	淋巴细胞百分比降低				

此检验结果仅对本次标本负责，供临床参考，对结果有异议请7天内提出。

· 尿常规			操作者: 陈海碧 审核者: 傅洁萍		
检查项目	缩写	测量结果	提示	参考区间	单位
尿比重	SG	1.020		1.003 -- 1.030	
尿酸碱度	PH	6.0		5.4 -- 8.4	
尿白细胞	LEU	阴性		阴性	Cells/uL
尿亚硝酸盐	NIT	阴性		阴性	μmol/L
尿蛋白质	PRO	阴性		阴性	g/L
尿糖	GLU	阴性		阴性	mmol/L
尿酮体	KET	阴性		阴性	mmol/L
尿胆原	URO	阴性		阴性	umol/L
尿胆红素	BIL	阴性		阴性	umol/L
尿隐血	BLD	阴性		阴性	Cell/uL
尿液颜色	Colour	淡黄色			
小结	未见明显异常				

此检验结果仅对本次标本负责, 供临床参考, 对结果有异议请7天内提出。

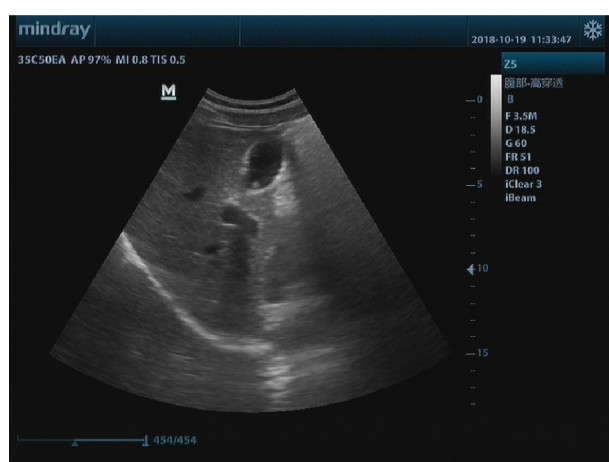
· 实验室检查			操作者: 陈苟儿、邓丽云、李锦芳、孙兴悦、谢瑜 审核者: 曾玲、陈金花、傅洁萍、郑洁雯		
检查项目	缩写	测量结果	提示	参考区间	单位
腺苷脱氨酶	ADA	9		0 -- 20	U/L
丙氨酸氨基转移酶	ALT	22		0 -- 50	U/L
天门冬氨酸氨基转移酶	AST	20		0 -- 45	U/L
γ-谷氨酰转移酶	GGT	22		0 -- 66	U/L
碱性磷酸酶	ALP	55		15 -- 160	U/L
总胆红素	TBIL	10.5		1.0 -- 22.5	umol/L
直接胆红素	DBIL	4.2		0.4 -- 9.2	umol/L
间接胆红素	IBIL	6.3		0.6 -- 13.7	umol/L
总蛋白	TP	71.1		60.0 -- 87.0	g/L
白蛋白	ALB	41.8		35.0 -- 55.0	g/L
球蛋白	GLO	29.3		20.0 -- 36.0	g/L
白蛋白/球蛋白比值	A/G	1.43		1.10 -- 2.30	
尿素	UREA	4.83		1.70 -- 8.30	mmol/L

肌酐	Cr	86		40 -- 116	umol/L
尿酸	UA	381		202 -- 452	umol/L
空腹血糖	FBG	4.57		3.90 -- 6.11	mmol/L
糖化血红蛋白	HbA1c	5.40		4.00 -- 6.00	%
总胆固醇	TC	3.65		2.30 -- 5.70	mmol/L
甘油三酯	TG	0.76		0.24 -- 1.70	mmol/L
高密度脂蛋白胆固醇	HDL-C	1.86		0.91 -- 2.20	mmol/L
低密度脂蛋白胆固醇	LDL-C	1.44		1.10 -- 3.36	mmol/L
全血粘度1		19.80		17.63 -- 24.47	mPa.s
全血粘度5		9.61		8.31 -- 11.16	mPa.s
全血粘度200		4.76		3.53 -- 5.05	mPa.s
血浆粘度		1.40		1.26 -- 1.68	mPa.s
压积		0.42		0.40 -- 0.50	
全血高切相对指数		3.40		2.13 -- 4.01	mPa.s
全血低切相对指数		14.14		10.62 -- 19.42	mPa.s
红细胞聚集指数	Agrbc	4.16		3.49 -- 6.93	
全血低切还原粘度		43.81		31.94 -- 58.02	mPa.s
全血高切还原粘度		7.99		3.74 -- 9.48	mPa.s
红细胞刚性指数	IR	5.71		2.25 -- 7.52	
红细胞变形指数	TK	0.92		0.52 -- 1.07	
幽门螺杆菌抗体	Hp-Ab	5.4		0 -- 15	AU/mL
EB病毒抗-VCAIgA	Anti-EBV-CAIgA	阴性		阴性	
甲胎蛋白定量	AFP	3.64		0 -- 9.10	ng/ml
癌胚抗原定量	CEA	0.88		0 -- 5.10	ng/ml
糖类抗原19-9	CA19-9	3.10		0 -- 40.00	u/ml
小结	未见明显异常				

此检验结果仅对本次标本负责，供临床参考，对结果有异议请7天内提出。

· 超声检查室			检查者: 李鑫
检查项目	检查所见	单位	
双肾	双肾形态大小位置正常，包膜完整，实质回声正常。CDFI：血流显示正常		

膀胱	膀胱欠充盈，壁光滑，未见明显异常回声及异常血流信号	
输尿管	输尿管未见明显异常	
肝	肝脏形态大小正常，表面光滑，包膜完整，肝内回声分布均匀，血管纹理走行清晰，门静脉正常。CDFI: 血流显示正常	
胆	多发性胆囊息肉，较大约4×4mm	
胰	胰腺形态大小正常，内部回声分布均匀，主胰管未见扩张。CDFI: 血流显示正常	
脾	脾脏形态大小正常，包膜完整光滑，内部回声分布均匀，脾门血管正常	
前列腺	未见明显异常	
初步意见	多发性胆囊息肉	



温馨提示：本报告所含图片，均是为了配合文字表述所配发，不能用于二次诊断或其他任何医学判断目的使用。

· 放射科		检查者：李雅玲
检查项目	检查所见	单位
胸部	双肺纹理较清晰，肺野未见明显实变影。双肺门结构尚清晰。心影大小尚属正常范围之内。双侧膈面光整，肋膈角锐利。	
初步意见	未见明显异常	

· 心电图室		检查者：段爱玲
检查项目	检查所见	单位
心电图	窦性心律 正常心电图	
初步意见	未见明显异常	

主检医师: 蔡新安

医学名词科普知识

医学名词科普知识内容, 仅是帮助您解读理解体检报告使用, 所有名词的解释内容, 均出自国家权威性专业典籍, 部分内容略有增减, 仅供您阅读参考。

● 什么是息肉?

在致炎因子或某种其他因素长期刺激下, 局部粘膜上皮、腺体及肉芽组织增生形成。一般发生在消化道、呼吸道、泌尿道等腔道器官内。它自粘膜表面向管腔内突出形成肉样肿块。息肉大小不等, 表面光滑, 一般无乳头生成, 有的可伴有水肿、继发感染和溃疡形成。按发生原因, 息肉可分为增生性和腺瘤性两类。增生性息肉又称炎性息肉, 即通称的“息肉”。腺瘤性息肉可为新生的肿瘤, 多属良性。

深度咨询或风险评估产品建议

尊敬的用户您好, 近年国内肠癌胃癌呈高发趋势, 建议您和家人重点关注, 向您推荐居家无创肠胃癌早筛项目, 如需了解更多, 您可以关注我们的产品宣传页, 或下载爱康APP, 了解更多和购买。

iKangCare+
升级版



扫码下载爱康APP

想第一时间看到体检报告?
想对比您的历史体检报告?

爱康APP, 检前检后全管理!

约体检

查报告

历史数据对比

专家解读

三甲医院挂号

iKangCare+, 有人“管”的体检!